

# 「切除・電子線照射・自家がんワクチンの併用」が奏効した再発下腿の悪性繊維性組織球腫 (malignant fibrous histiocyoma, MFH) の一例

轟 健<sup>1)</sup>、近藤 匡<sup>2)</sup>、齋藤 保<sup>1)</sup>、菅原信二<sup>3)</sup>、森下 由紀男<sup>4)</sup>、森健作<sup>5)</sup>、大野忠夫<sup>6)</sup>

<sup>1</sup>つくばセントラル病院外科、<sup>2</sup>筑波大学消化器外科、<sup>3</sup>筑波大学放射線治療、<sup>4</sup>筑波大学臨床病理、<sup>5</sup>筑波大学放射線診断、<sup>6</sup>セルメディシン(株)

→ 第72回日本臨床外科学会、2010.11.22、横浜

## 〔症例0374〕

### Malignant fibrous histiocytoma (MFH, 纖維性組織球腫)

80%の症例で肺転移が起こり、手術後に再発した場合の生命予後は不良。  
珍しい腫瘍で標準治療法はない。  
四肢に発生すると、通常は、切断する。

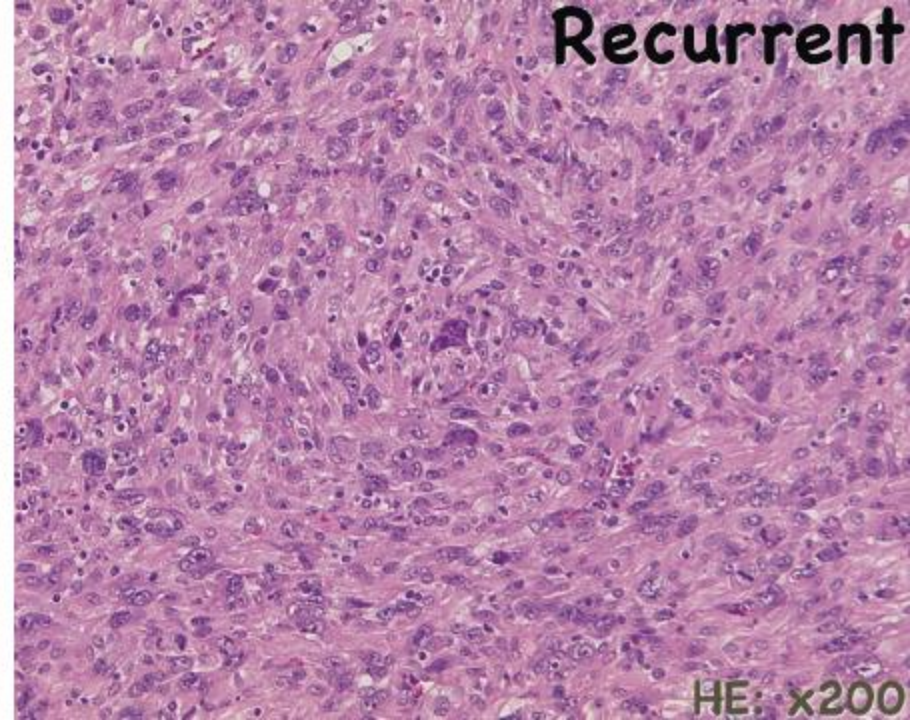
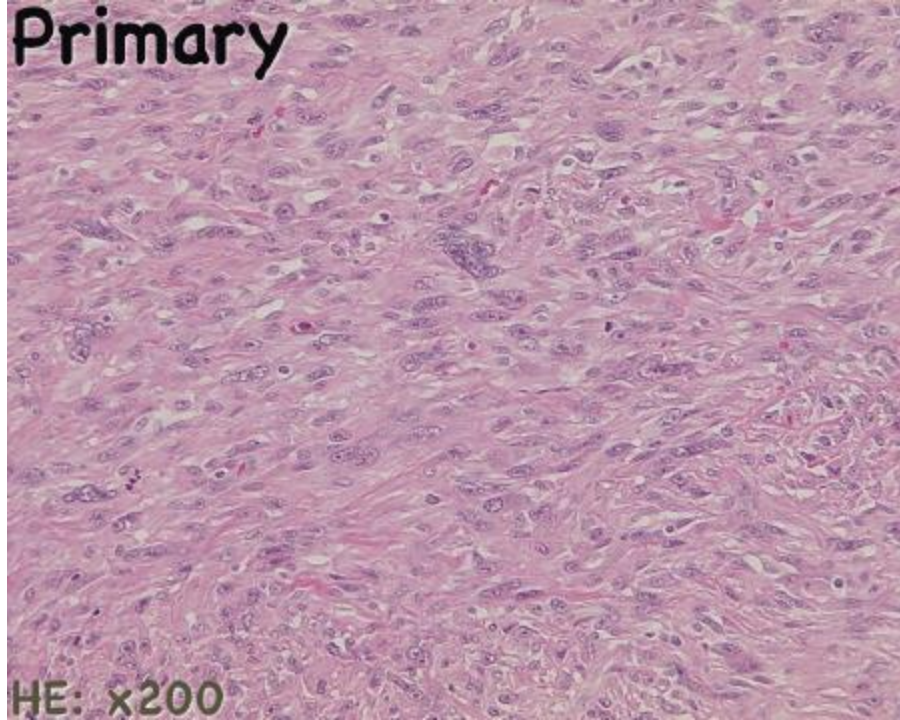
大腿部に発生、初回手術後3ヶ月で局所再発、5cm以上に腫大していたという悪性度が高いと推定される例。



再発局所切除 + 76Gyの放射線照射 + 自家がんワクチン  
(化学療法はせず)

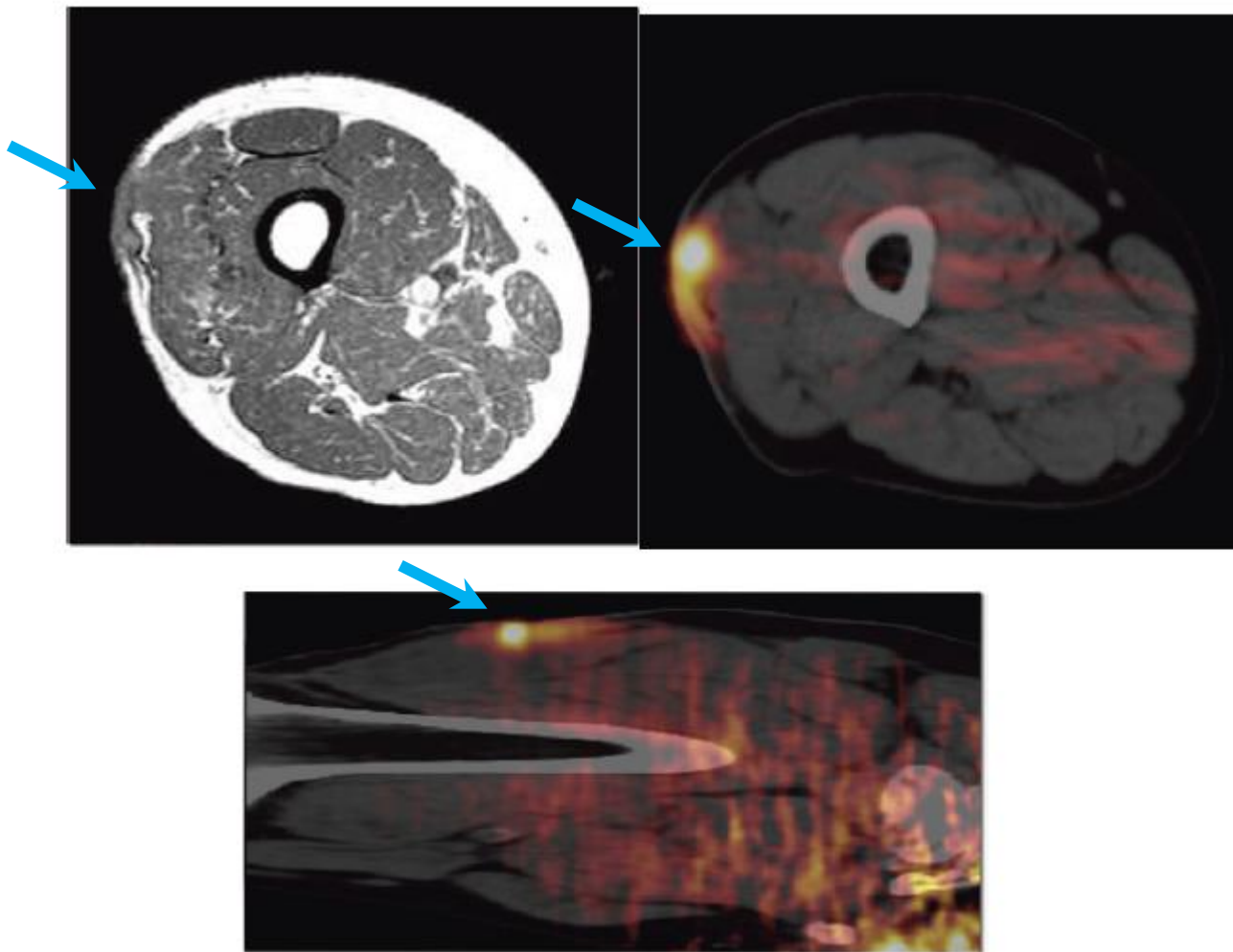
〔症例0374〕

Malignant fibrous histiocytoma (MFH, 纖維性組織球腫)



[症例0374]

Malignant fibrous histiocytoma (MFH, 纖維性組織球腫) 再発時



〔症例0374〕

Malignant fibrous histiocytoma (MFH, 纖維性組織球腫)

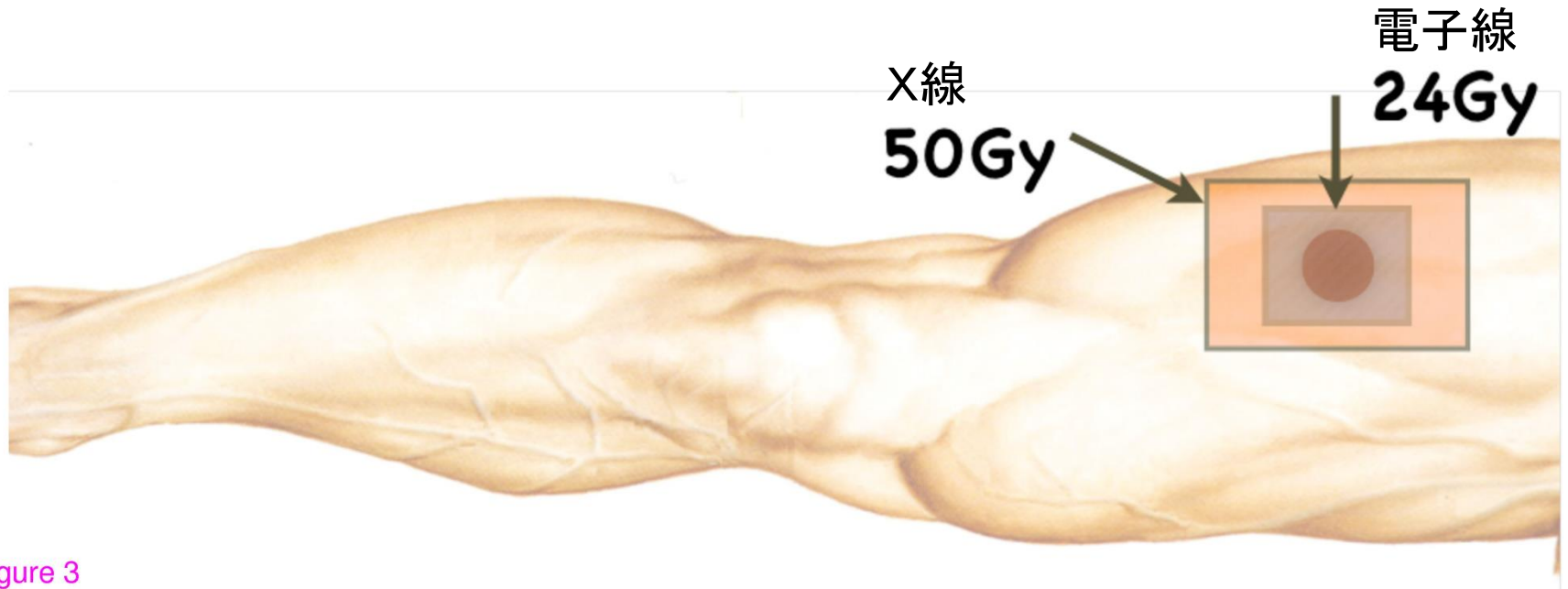


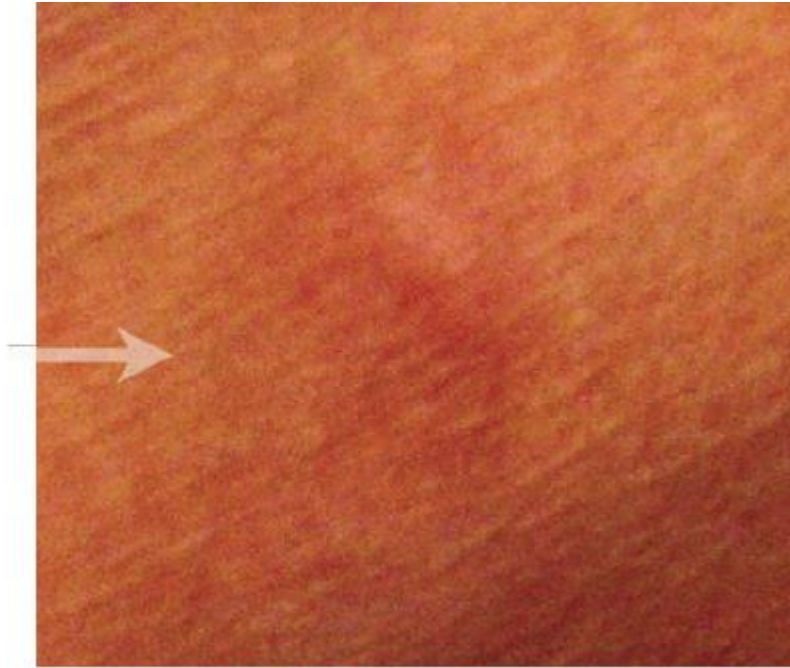Figure 3

Post-operative radiation fields in shrinking field technique

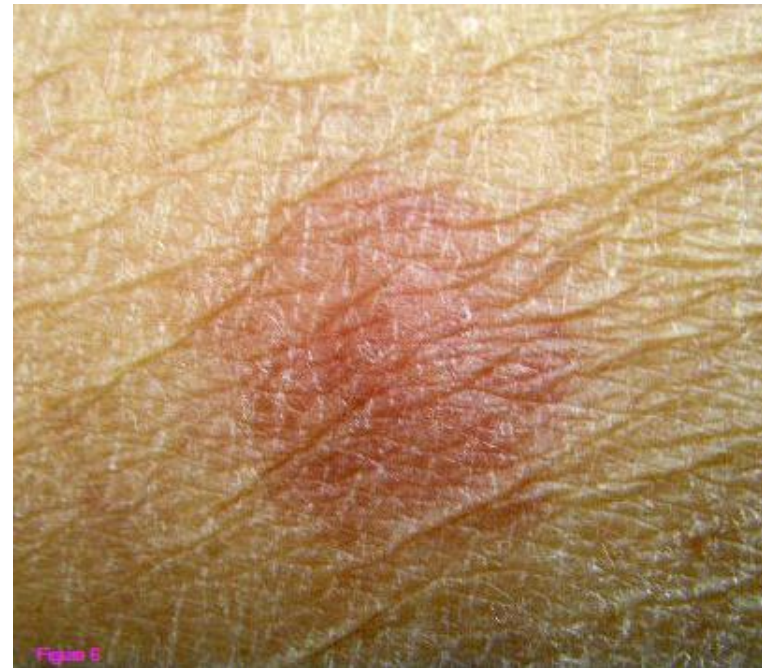

〔症例0374〕

Malignant fibrous histiocytoma (MFH, 纖維性組織球腫)



2007.11



2010.04

2007.11におこなったDTH反応テストでは擬陽性だったが、  
2年半後、2010.04のDTH反応テストでは陽性となっていた。

結果:

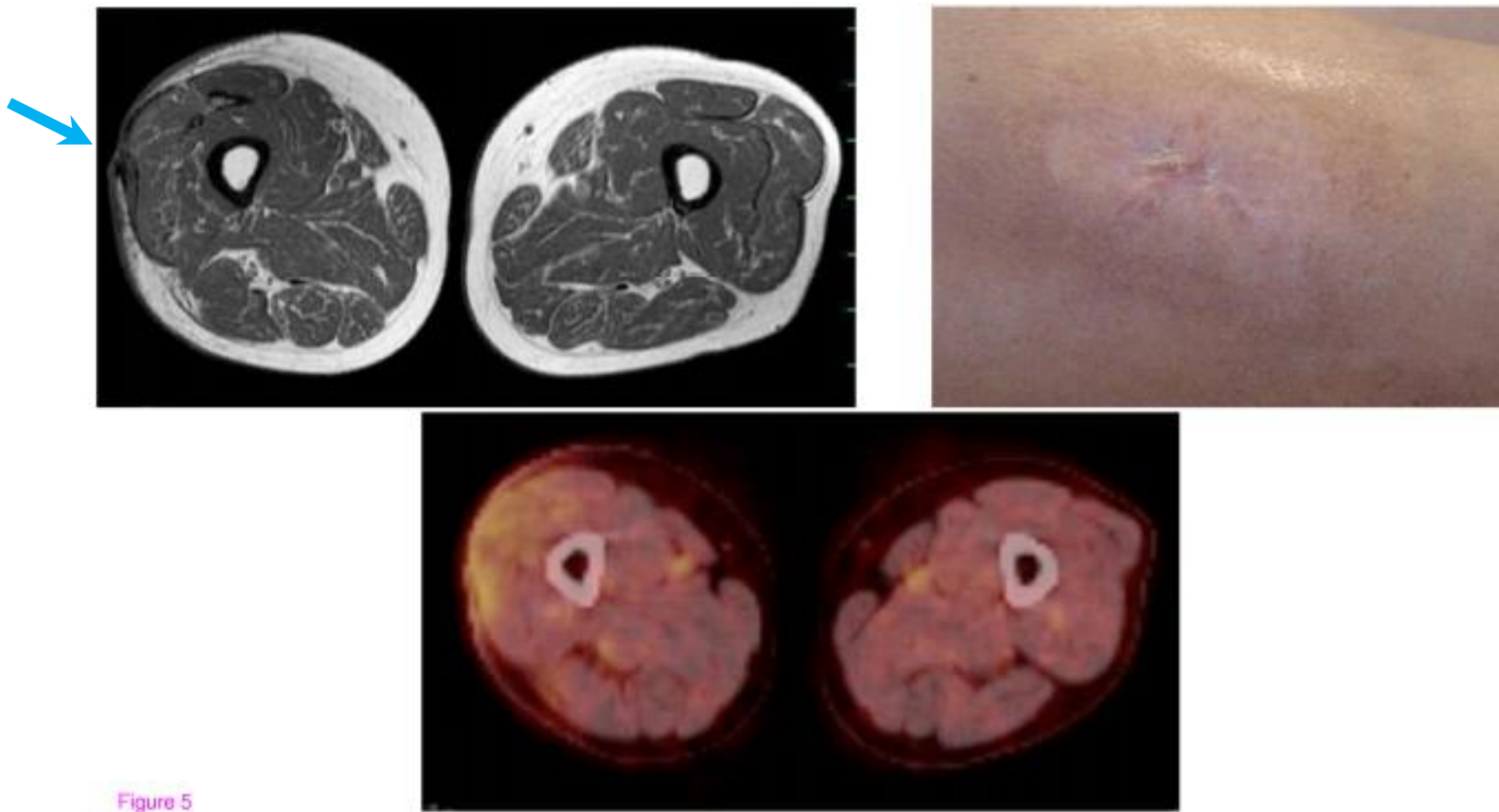


Figure 5

「再発局所切除+76Gyの放射線照射+自家がんワクチン」  
(化学療法はせず)で、4年以上無再々発・無転移。

## 結語

足1本、切断せずに助かった。